©Akademie d. Wissenschaften Wien; download unter www.biologiezentrum.at

Über die Blutkörperchen bei wechselwarmen Wirbelthieren

Philipp Knoll.

(Mit 3 Tafeln und 4 Textfiguren.)

I. Untersuchungsmethoden.

In einer Mittheilung über die Blutkörperchen bei wirbellosen Thieren habe ich darauf verwiesen, dass ich auch eine von vergleichenden Gesichtspunkten ausgehende Untersuchung der Blutkörperchen der Wirbelthiere unternommen habe (1, S. 474). Indem ich dazu schreite, hier über den Theil dieser Untersuchung zu berichten, welcher die poikilothermen Thiere betrifft, muss ich vor Allem hervorheben, dass die Untersuchungsmethoden hiebei dieselben waren wie bei der eben angeführten Arbeit, nämlich Beobachtung am frischen Blute, und zwar womöglich auch intravasal, sowie an dem in zweiprocentiger Osmiumsäure fixirten Blute und hier wieder insbesondere an mit Biondi-Ehrlich's Triacidlösung gefärbten Trockenpräparaten (1, S. 441—443). Auch die Untersuchung von Schnittpräparaten von Amphibienlarven wurde in Anwendung gezogen, doch erwiesen sich an denselben auch bei Verwendung der verschiedensten Fixationsmittel (Flemming'sche Lösung, Osmiumsäure, Pikrinschwefelsäure, Sublimat und Formol) die meisten Erythrocyten stark verändert, so dass die Verwerthung der betreffenden Befunde nur in eingeschränktestem Masse erfolgen konnte.

In Bezug auf die Osmium-Trockenpräparate habe ich zu bemerken, dass an denselben die Färbung meist erschwert ist,

©Akademie d. Wissenschaften Wien; download unter www.biologiezentrum.at

insbesondere jene des Zellleibes der Erythrocyten, der unter Einwirkung des Osmiums einen graugelblichen Ton und nach dem Trocknen in der »Triacidlösung« in der Regel nicht sofort die Orangefarbe annimmt, sondern sich zumeist erst durch das Fuchsin roth färbt, diese Farbe aber beim Auswässern oder beim Einschliessen des Deckglases in ein Gemisch von Glycerin und Wasser leicht wieder abgibt. Meist lässt sich aber dann eine bleibende Orangefärbung des Erythrocytenleibes durch wiederholtes Auswässern und Färben der Präparate erzielen, während dies in anderen Fällen dagegen nicht zu erreichen ist. Bei embryonalem Blute kommt hiebei die grössere Affinität der Jugendformen der Erythrocyten (Erythroblasten) für das Fuchsin in Betracht. Im Übrigen scheint mir aber hier nur eine Analogie zu der bekannten Thatsache vorzuliegen, dass Präparate, die in Osmium, sowie in Mischungen, die Osmium in erheblicherer Menge enthalten, fixirt werden, gewisse Farbstoffe sehr schwer annehmen.

In manchen Fällen erhielt ich, bei ganz gleicher Behandlung, von vornherein, auch in Bezug auf den Zellleib der Erythrocyten, tadellos gefärbte Präparate. Da der Unterschied der Färbbarkeit des Erythrocytenleibes nicht bloss bei verschiedenen Arten, sondern auch bei verschiedenen Individuen derselben Art zu finden war, so schien es mir von vornherein wenig Aussicht zu bieten, durch Änderung im Procentgehalt der Osmiumlösung eine wenigstens bei allen Individuen einer und derselben Art die Färbbarkeit des Erythrocytenleibes nicht beeinträchtigende Fixirungsflüssigkeit zu gewinnen. In der That blieben auch die Ergebnisse dieselben bei Verwendung von Osmiumlösungen, in denen das Verhältniss des Osmiums zum Lösungsmittel, als welches neben destillirtem Wasser auch »physiologische« Kochsalzlösung von verschiedenem Kochsalzgehalt verwendet wurde, wechselte.

Es muss eben berücksichtigt werden, dass die Beschaffenheit des Erythrocytenleibes nicht nur nach den Arten, sondern auch nach den Individuen, beziehungsweise deren jeweiligen Zuständen wechseln und in Zusammenhang damit die Einwirkung des Osmiums auf dieselben zu verschiedenen Ergebnissen führen kann.

Weit gleichmässigere Ergebnisse hinsichtlich der Färbung des Erythrocytenleibes durch das Orange der »Triacidlösung« erhielt ich bei Verwendung von Trockenpräparaten von nicht fixirtem oder mit Sublimat-Kochsalzlösung, sowie mit Mischungen der letzteren mit zweiprocentiger Osmiumsäurelösung (nach Mann [2, S. 481]) und mit Sublimatpikrinlösung fixirtem Blut: doch waren die anderweitigen Nachtheile dieser Methoden; Schrumpfung und Verzerrung des Erythrocytenleibes, Niederschläge in demselben und starke Quellung des Kernes (bei Anwendung der Sublimatpikrinlösung), so gross, dass ich von der weiteren Verwendung derselben abstand und lieber bei Beantwortung der Frage nach dem Hämoglobingehalt der Zellen der Osmium-Trockenpräparate grösste Vorsicht obwalten liess, beziehungsweise nur tadellos gefärbte Präparate hiezu verwendete.

Ein zweiter bei der von mir verwendeten Methode an einzelnen Objecten zu Tage getretener Übelstand war eine erhebliche Quellung der Kerne. Und auch in Bezug hierauf stiess ich auf grosse individuelle Verschiedenheiten. So machte sich bei Untersuchung des Blutes von sieben Exemplaren von *Proteus anguinus* dieser Übelstand nur bei zweien und sonst noch bei einzelnen Amphibienlarven geltend, aber auch hier nur bei einer sehr geringen Zahl derselben.

Eine Quellung des Kernes in Folge der Osmiumeinwirkung wird bekanntlich von verschiedenen Beobachtern behauptet. Nun gibt es wohl Fälle wie die oben angeführten, wo das hernienartige Vorspringen des Kernes bei Profilansicht der Zelle und das Verwischtsein der Kernstructur einen Zweifel über die eingetretene Kernquellung kaum aufkommen lässt. Bei der weitaus grössten Zahl der Beobachtungen fand ich jedoch keine Anhaltspunkte für die Annahme einer Quellung des Kernes der Blutkörperchen bei Fixation mit Osmium. Insbesondere muss ich hervorheben, dass ich bei der unter Anderem an den kolossalen Blutkörperchen von *Proteus anguinus* durchgeführten Vergleichung von Trockenpräparaten von Osmiumblut mit solchen von Sublimat-, beziehungsweise Sublimat-Osmiumblut das Chromatin in den Kernen wie in den Osmium-Trockenpräparaten theils in Form feinerer Körnchen, theils in der von

©Akademie d. Wissenschaften Wien; download unter www.biologiezentrum.at

gröberen Klumpen eingelagert fand, mithin die Abweichungen von früheren Beobachtern, welche sich mir in dieser Hinsicht ergeben haben, nicht etwa auf eine durch meine Methode der Herstellung der Präparate bedingte Kernquellung zurückführen kann.

Auch an den Schnittpräparaten fand ich in den Leukocyten, sowie dort, wo dieselben gut erhalten waren, in den Erythrocyten das Chromatin in den Kernen theils in Form feiner Körnchen, theils in gröberen Klumpen eingelagert, doch überwogen hier gewöhnlich die letzteren stark und kann es möglicherweise hiemit zusammenhängen, dass ich in den Blutkörperchen der poikilothermen Wirbelthiere selbst bei in Flemming'scher Lösung fixirten Larven nicht wie in jenen der viel chromatinärmeren wirbellosen Thiere ein feines Fadennetz wahrnehmen konnte.

Von einem Balkengerüst in den Kernen der rothen Blutkörperchen, wie es von verschiedenen mit anderen Methoden arbeitenden Beobachtern in den Kernen der Erythrocyten gesehen wurde, vermochte ich nichts wahrzunehmen.

Wenn ich nun, trotz dieser und so mancher anderen Abweichung in meinen Befunden von denen früherer bewährter Beobachter und trotz der früher hervorgehobenen Übelstände, bei Verwendung der von mir bei der Untersuchung des Blutes von wirbellosen Thieren mit Nutzen gebrauchten Methode der Blutuntersuchung verblieb, so leiteten mich dabei folgende Gründe:

1. Beim Eintrocknen vorher nicht fixirten Blutes sterben die Zellen allmälig ab, wobei sie begreiflicherweise erhebliche Veränderungen der Structur erleiden können, während die Osmiumsäure sie plötzlich abtödtet und vor den mancherlei von mir versuchten anderen Fixationsmitteln den Vorzug hat, keine Niederschläge im Blut hervorzurufen und die Form der Blutkörperchen und das Hämoglobin der Erythrocyten zu conserviren.

2. Es wird die der Ehrlich'schen Trockenmethode vorgeworfene mechanische Schädigung der Zellen vermieden, die selbst unter Berücksichtigung der Versuche von S. Engel (3, S. 226) bei Thieren mit sehr dicken Blutkörperchen oder

beim Rollen derselben, wobei sich die Erythrocyten und spindelförmigen Leukocyten auf die Kante stellen beim Abziehen des einen Deckglases vom anderen keineswegs sicher auszuschliessen ist.

3. Die Formen der Erythrocyten und Leukocyten, selbst feine Pseudopodien oder bei der amöboiden Bewegung entstandene lappige Fortsätze werden durch die Osmiumfixation ausgezeichnet erhalten.

4. Ohne in die Behandlung der heiklen Frage eingehen zu wollen, ob die mit diesem oder jenem Fixirungsmittel gewonnenen Bilder den natürlichen Verhältnissen mehr entsprechen, muss ich anführen, dass ich bei meinen zahlreichen intravasalen Beobachtungen von Blutkörperchen vereinzelt auf solche stiess, an denen die Kernstructur, wenn auch nicht sehr deutlich, sichtbar war. Namentlich an den farblosen Spindelzellen erwies sich dieselbe hiebei übereinstimmend mit den an Osmiumpräparaten gewonnenen Bildern feinkörnig, insbesondere war dabei eine feinkörnige Beschaffenheit der den Kern der Länge nach durchziehenden Fäden zu bemerken.

II. Contractionserscheinungen an Erythrocyten.

Entnimmt man dem Herzen oder einem grösseren Gefässe eines lebenden *Proteus anguinus* mittelst einer feinen Pipette einen Blutstropfen und betrachtet denselben an der unteren Fläche eines die trockene oder einen kleinen Tropfen Wassers enthaltende Delle eines gedellten Objectträgers bedeckenden Deckglases hängend mittelst des Mikroskops, so sind an einzelnen der grossen scheibenförmigen Erythrocyten sofort Veränderungen am Zellleib kenntlich, die binnen Kurzem an allen oder nahezu allen eintreten. Nach dem übereinstimmenden Ergebniss der Beobachtung am frischen Blute von sieben Thieren laufen dieselben folgendermassen ab. Zunächst häuft sich das Hämoglobin an einzelnen Stellen des Zellleibes, und zwar gewöhnlich an den Polen desselben an und retrahirt sich dann, während die Zelle grössere Längsfalten zeigt, langsam gegen den ovalen, mehr oder weniger deutlich hervortretenden Kern zu, während die ganze Zelle der Kugelform zustrebt und

©Akademie d. Wissenschaften Wien; download unter www.biologiezentrum.at

zuletzt als höckerige, intensiv gelbroth gefärbte Kugel erscheint, an welcher sich oft noch eine durch den ungefärbten Theil des Zellleibes gebildete, mannigfach gefältelte und verbuckelte Hülle erkennen lässt. Diese Kugeln strecken sich aber später wieder, werden eiförmig und dort, wo nicht Zerfall oder Eintrocknung der Erythrocyten interferirt, welch' letzteres durch Anbringen eines kleinen, mit dem Blutstropfen sich nicht mengenden Wassertropfens auf dem Boden der Delle und Verklebung zwischen Deckglasrand und Dellenrand verhütet werden kann, nehmen sie im Laufe kürzerer oder längerer Zeit, zuweilen erst im Laufe von Stunden, annähernd wieder die ursprüngliche Gestalt an.

Wird das Blut zu einer Zeit, wo schon viele Erythrocyten jene zur kugeligen Zusammenziehung führenden Veränderungen erfahren haben, durch die Osmiumlösung fixirt, so kann man die verschiedenen Stadien derselben an neben einander liegenden Zellen an gefärbten Trockenpräparaten genauer studiren. Man sieht, wie sich das orangefarbene Hämoglobin zuerst an den Polen (Taf. I, Fig. 1) und dann unter gleichzeitiger Verkleinerung des Breitendurchmessers und Bildung von Längsfalten im Längsdurchmesser der Zelle anhäuft (Taf. I, Fig. 2), weiter unter mannigfacher Verbuckelung des hämoglobinhaltigen Theiles des Zellleibes und Abnahme des Längsdurchmessers der Zelle sich gegen den Kern hin retrahirt (Taf. I, Fig. 3—5) und zuletzt innerhalb einer mannigfach gefalteten lichten Hülle als dunkel gefärbte Kugel den gleichfalls kugelig gewordenen Kern umgibt (Taf. I, Fig. 6, 7).

Die Constatirung des Vorganges aus dem Nebeneinander der Bilder dürfte hier, wo man die Aufeinanderfolge der wesentlichsten Erscheinungen am frischen Blute an einer und derselben Zelle verfolgen kann, wohl kaum auf erhebliche Einwendungen stossen.

Als erste Erscheinung tritt darnach eine Bewegung im hämoglobinhaltigen Theil der Zelle hervor, die zu einer Scheidung desselben vom hämoglobinfreien Theil derselben und zur Concentration des ersteren um den Kern führt — Erscheinungen, die den von Brücke unter der Einwirkung von ein- bis zweiprocentiger Borsäure beobachteten (4, S. 79, 83) und

denselben zur Annahme eines »Zooid« und »Ökoid« in den Erythrocyten bestimmenden analog sind.

Brücke glaubt, dass man die unter der Einwirkung von einprocentiger Borsäure an den elliptischen Blutkörperchen von *Triton* beobachtete Umwandlung in maulbeerartige höckerige Kugeln »von theilweiser Retraction der Fortsätze des Zooids ableiten muss, während welcher die Verbindung zwischen Zooid und Ökoid noch so fest ist, dass das letztere den Tractionen folgt und dadurch an seiner Oberfläche höckerig wird«.

Ich kann die Möglichkeit eines solchen Vorganges nicht bestreiten, habe aber bei der Durchmusterung meiner Präparate, an denen ja der hämoglobinhaltige Theil des Zellleibes sich durch seine Färbung vom hämoglobinfreien Theil desselben scharf abhob, nichts von solchen »Fortsätzen des Zooids« bemerkt. Die Bildung von Falten und Buckeln an dem »Ökoid« und sein Zusammenschnurren zu einer gekräuselten Umhüllung der aus Kern und Hämoglobin bestehenden Kugel dürfte wohl auch aus dem Schlaffwerden desselben in Folge der Concentration des Hämoglobins um den Kern erklärt werden können.

Wodurch wird aber der Übergang des Hämoglobins sammt Kern in die Kugelform bewirkt?

Bekanntlich wird eine solche Umgestaltung elliptischer Blutkörper sowohl unter der Einwirkung von zur Quellung derselben führenden Flüssigkeiten als von höheren Temperaturen beobachtet. In beiden Fällen schliesst aber der Vorgang mit dem Austritt des Hämoglobins aus dem Zellleib ab, was hier nicht der Fall ist. Auch ist die Verkleinerung des langen Durchmessers der Ellipse in jenen Fällen bei weitem nicht so gross wie hier. Eine wirkliche Analogie dieser und jener Erscheinung besteht also nicht. Aber auch als eine Eintrocknungserscheinung kann meines Erachtens diese Umgestaltung nicht angesehen werden, da die elliptischen Blutkörperchen bei raschem Eintrocknen bekanntlich sich abplatten und ihre elliptische Gestalt bewahren. Auch bleibt ja der in angegebener Weise untersuchte Blutstropfen viele Stunden flüssig, und endlich folgt dem Kugeligwerden der Erythrocyten des *Proteus* unter den angegebenen Bedingungen eine

©Akademie d. Wissenschaften Wien; download unter www.biologiezentrum.at

Rückkehr des Kernes und des Zellleibes zur elliptischen Gestalt, wobei, nach der am frischen Blut beobachteten Färbung zu schliessen, das Hämoglobin sich im Zellleibe wieder gleichmässig vertheilt. Diese Rückkehr zur elliptischen Ruheform nach der Zusammenziehung zur Kugel spricht aber meines Erachtens insbesondere dafür, dass wir in dieser Zusammenziehung den Ausdruck vitaler Contractilität der Erythrocyten des *Proteus* zu sehen haben. Und wenn Brücke mit Rücksicht auf die von ihm beobachteten Erscheinungen, bei denen die durch die Borsäure bewirkten chemischen Veränderungen der Erythrocyten eine Rückkehr der ursprünglichen Verhältnisse ausschlossen, eine Contraction wohl als sichergestellt ansieht, aber glaubt, »dass es vielleicht noch lange dunkel bleiben wird, ob wir sie ihrem Wesen nach vergleichen können mit der Contraction einer sterbenden Amöbe« (4, S. 90), so kann zu Gunsten letzterer Ansicht bei meinen Beobachtungen das Eine angeführt werden, dass wir hier wie bei der Amöbe die Zelle nach lebhaften, durch Bewegungsvorgänge im Zellleib bedingten Gestaltsveränderungen wieder zur ursprünglichen Form zurückkehren und dann in dieser verharren sehen.

Nun macht wohl Rollett gegen die Annahme, dass die Erythrocyten in die Reihe der contractilen Elementarorganismen zu stellen seien, »grosse Bedenken« geltend, von denen mir für meine Beobachtungen nur das Eine in Erwägung zu ziehen scheint, dass man die rothen Blutkörperchen in den Gefässen stets nur in passiver Bewegung sieht. Allein dies gilt im Allgemeinen auch für die farblosen Blutkörperchen, deren vitale Contractilität doch wohl ausser Frage steht. Dies ist ersichtlicherweise schon vor nahezu drei Decennien E. Hering aufgefallen, da er in seiner Abhandlung: »Zur Lehre vom Leben der Blutzelle« (5, S. 693) ausdrücklich hervorhebt: »Ruhte der Blutstrom zufällig an der bezüglichen Stelle, so schickten sie« (die farblosen Blutzellen nämlich) »bisweilen Fäden aus und änderten überhaupt ihre Gestalt, wie es farblose Blutzellen zu thun pflegen«. Und gewiss ist es seitdem wohl Allen, die sich eingehender mit der Beobachtung der Emigration beschäftigt haben, aufgefallen, dass die Leukocyten, und zwar auch die

grösseren Formen derselben, innerhalb der Gefässe nur ausnahmsweise, und zwar selbst dann, wenn sie dem Blutstrome ganz entzogen sind, verhältnissmässig selten amöboide Bewegungen zeigen, die nach der Emigration, extravasal, doch sehr lebhaft sind.

Dass aber dagegen die extravasirten rothen Blutkörperchen auch Gestaltveränderungen erfahren können, ist ebenfalls Hering schon aufgefallen, der an derselben Stelle sagt, dass er in Schwimmhäuten, welche entzündliche Hyperämie zeigten, ausser den im Durchtritte durch die Capillarwand begriffenen farbigen Blutzellen »zahlreiche, theils noch in ihrer Form ziemlich erhaltene, meist aber sehr unregelmässig gestaltete und nur noch durch ihre charakteristische Farbe erkennbare Blutzellen ausserhalb der Capillaren im angrenzenden Gewebe« fand. Nun muss freilich bei einer solchen Gestaltveränderung der in das Gewebe gelangten Erythrocyten deren Plasticität einer- und die mannigfaltige, unter wechselndem Aussendrucke wohl auch selbst wechselnde Gestaltung der Gewebsspalten, in die sie zu liegen kommen, anderseits in Rechnung gezogen werden, und ich muss in dieser Hinsicht bemerken, dass ich bei Forellenembryonen, deren Erythrocyten weder innerhalb der Gefässe, noch in dem durch Einschnitt in die Herzgegend gewonnenen hängend beobachteten Blutstropfen einen Formwechsel erkennen liessen, wenn auch einzelne derselben wohl von vornherein eine verzerrte Gestalt hatten, in Extravasaten im Schwanzgewebe die Erythrocyten mannigfach gestaltet fand und bei längerer Beobachtung an isolirt liegenden extravasirten Erythrocyten sogar sehr träg ablaufende Gestaltveränderungen wahrzunehmen vermochte. Allein anderseits konnte ich bei curarisirten Amphibienlarven (von *Salamandra maculata* und *Pelobates fuscus*), deren Erythrocyten, wie später noch zu erörtern sein wird, im hängenden Tropfen sehr lebhafte Formveränderungen zeigen, an Stellen des Gefässsystems, wo der Blutstrom vollständig stockte oder nur eine äusserst geringe pendelnde Bewegung zeigte, nicht selten an einzelnen, frei im Gefässe ruhenden, also nicht etwa in der Wand desselben haftenden Erythrocyten ganz ähnliche, wenn auch im Ganzen träger ablaufende, hauptsächlich im Auftreten und

©Akademie d. Wissenschaften Wien; download unter www.biologiezentrum.at

Verschwinden seichterer Einkerbungen und flacherer Höcker bestehende, zuletzt meist zur Annahme einer maulbeerartig verbuckelten Kugelgestalt führende Formveränderungen beobachten, wonach es also nicht ausgeschlossen erscheint, dass unter Umständen an den Gestaltveränderungen extravasirter Erythrocyten auch Contraction derselben betheiligt sein kann.

Tritt an Stellen, wo eben der Blutstrom stockte und Gestaltveränderung an einzelnen Erythrocyten eintrat, lebhaftere Blutbewegung auf, so können stark verbuckelte Erythrocyten fortgeschwemmt werden, worauf es wohl zurückzuführen ist, dass ich bei der Beobachtung der Blutbewegung im Schwanze von curarisirten Amphibienlarven und in den Kiemen curarisirter Exemplare von *Proteus anguinus* öfter ein kugeliges, stark verbuckeltes, rothes Blutkörperchen unter den übrigen normal geformten im Blutstrom treibend fand, sowie früher schon Bizzozero unter gleichen Beobachtungsbedingungen »ab und zu unregelmässige Formen« von Erythrocyten im Blutstrome sah (6, S. 12). Ich muss übrigens hervorheben, dass ich anderseits auch oft an frei in den Gefässen ruhenden Erythrocyten selbst von solchen curarisirten Larven, deren rothe Blutkörperchen später im hängenden Tropfen lebhafte Gestaltveränderungen zeigten, auch bei längerer Beobachtung kein Abweichen von der Form elliptischer Scheiben erkennen konnte. Aber auch viele frei im Gefässsystem ruhende Leukocyten der angeführten Amphibienlarven liessen kein Abweichen von der Form glatter Kugeln erkennen. Es scheint demnach, als wenn es noch eines besonderen Reizes bedürfte, um die Contractionserscheinungen bei beiden auszulösen.

Der Vollständigkeit halber sei ferner angeführt, dass vereinzelt auch birnförmige, mit einem stielartigen Fortsatz versehene, sowie bisquitförmige und glatt kugelige Erythrocyten unter Beibehaltung dieser Form im Blutstrome von Amphibienlarven treibend zu sehen waren.

Höchst bemerkenswerth erschienen mir ferner die an hängenden Blutstropfen von Amphibienlarven beobachteten Formveränderungen. Diese Beobachtungen wurden an einer Reihe von Larven von *Pelobates latifrans* und *fuscus*, *Bufo*

vulgaris und *regularis*, *Rana esculenta*, *Bombinator igneus* und *Triton taeniatus* (nach gefälliger Bestimmung des Herrn Privatdocenten Dr. J. Cori), am häufigsten aber an den Embryonen von *Salamandra maculata* angestellt, die ich für die etwaige Wiederholung dieser Beobachtungen auch aus dem Grunde empfehle, weil dieselben bei Aufbewahrung von im Herbste trächtig eingefangenen Salamanderweibchen während der verschiedensten Jahreszeiten erhältlich sind und sich auch über den Winter, und zwar auch gut gefüttert conserviren lassen.

Die Gewinnung des Blutstropfens erfolgte hier durch Abtrennung des Kopfes vom Rumpf der vorher auf Fliesspapier abgetrockneten Larve durch einen einzigen Scheerenschlag und ganz leichtes Andrücken des Rumpfes an ein Deckglas. Es bestand also keine Sicherheit hinsichtlich der vollständigen Reinheit des gewonnenen Blutstropfens, und es war mir daher die Beobachtung am zuverlässig ganz reinen *Proteus*-Blut eine sehr willkommene Ergänzung der ursprünglichen Beobachtungen am Amphibienlarvenblute, welche in der Regel ebenso wie jene an dem über einer feuchten Delle hängenden Tropfen angestellt wurden.

Die bei allen Einzelversuchen im Wesentlichen übereinstimmenden, gewöhnlich unter Benützung eines Apochromates 8·0 *mm*, Compensationsocular 12 von Zeiss festgestellten Erscheinungen waren folgende.

Schon bei Beginn der Beobachtung zeigten einzelne Erythrocyten eine der kugeligen sich nähernde Form und allerlei Höcker an der Oberfläche. Binnen wenigen (drei oder mehr) Minuten hatten auch die meisten übrigen nicht unmittelbar in der Randzone des Blutstropfens liegenden ursprünglich elliptischen Erythrocyten unter dem Auftreten von denen beim *Proteus* ganz analogen Bewegungserscheinungen im hämoglobinhaltigen Theile der Zelle und der Bildung mannigfaltiger Höcker mit fortwährendem Wechsel von Zahl und Form derselben die Gestalt maulbeerartig verbuckelter Kugeln angenommen und erschienen wesentlich dunkler gefärbt als vorher. Die Oberfläche dieser Kugeln glättete sich dann wieder etwas, aber nur unvollständig, und nachdem die Erythrocyten durch

©Akademie d. Wissenschaften Wien; download unter www.biologiezentrum.at

eine wechselnde Zahl von Minuten in diesem Zustand verharrt waren, streckten sie sich wieder in einem Durchmesser und näherten sich allmälig wieder mehr der elliptischen Form, wobei aber wieder allerlei Unebenheiten, Höcker, Zacken und Leisten an der Oberfläche auftauchten, die jedoch in dem Mass geringer wurden, als die Erythrocyten zur Urform zurückkehrten, was in der Regel vor Ablauf einer Stunde der Fall war, manchmal aber auch noch länger währte. In diesem Stadium waren die rothen Blutkörperchen wieder lichter als vorher, doch zumeist etwas dunkler und kleiner als ursprünglich, auch fanden sich oft noch kleine Abweichungen des Umrisses von der Ellipse und geringe Unebenheiten der Oberfläche. Beim Eintrocknen platteten sich dann die Erythrocyten

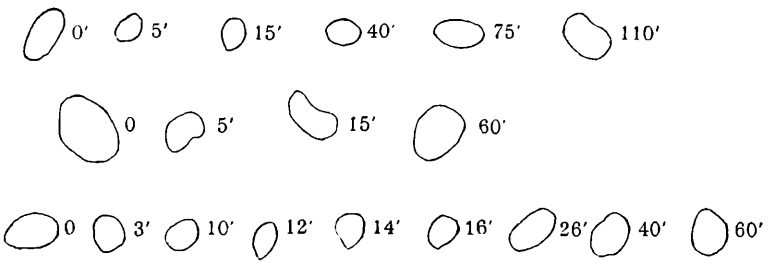

Fig. 1.

ab und der Kern trat ungefärbt hervor — Erscheinungen, die in der Randzone meist von vornherein das Bild beherrschten.

Sowohl beim Übergange zur Kugel-, als bei der Rückkehr zur elliptischen Form liess der Umriss der Erythrocyten einen oft sehr an die amöboiden Bewegungen der Leukocyten erinnernden Wechsel erkennen, der auch hier durch Erwärmen des Objectträgers auf 25 bis 35° C. weit lebhafter gestaltet werden konnte. Die mittelst der Camera lucida eines Zeiss'schen Mikroskops unter Benützung des Objectivs *E* von Zeiss entworfenen Umrisszeichnungen Fig. 1 von Larven von *Rana esculenta* und Fig. 2—4 von Embryonen von *Salamandra maculata* gewonnen, geben diese Gestaltveränderungen getreu wieder. Fig. 2, von einem und demselben Blutkörperchen eines Salamander-Embryo herstammend, wurde so angefertigt, dass wenn ein Umriss beendet war, sofort der nächste begonnen

wurde, und 47 Umrisse innerhalb 20 Minuten gezeichnet waren. Der durch eine kleine Lücke von den übrigen geschiedene

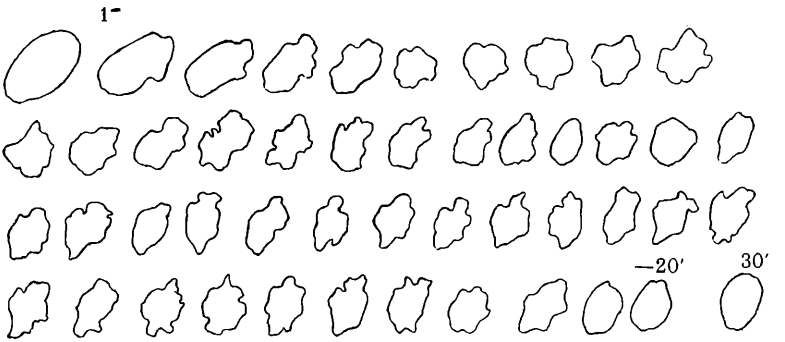

Fig. 2.

Fig.

48. Umriss wurde 10 Minuten später angefertigt. Bei den übrigen Figuren lag zwischen der Zeichnung der Umrisse der einzelnen Erythrocyten, beziehungsweise Erythrocytengruppen immer

©Akademie d. Wissenschaften Wien; download unter www.biologiezentrum.at

ein daneben angemerkter Zeitraum. Sämmtliche Zeichnungen wurden von nicht erwärmten Objecten bei Zimmertemperatur gewonnen.



Fig. 4.

Neben diesen Gestaltveränderungen der Erythrocyten liess sich bei einigen Larven an einzelnen derselben die Entstehung und unter Umständen auch das Verschwinden einer tiefen Einschnürung beobachten, welche zur Bildung von zwerchsack-

artigen, an der Furche leicht gefalteten Formen führte, wie sie Bizzozero und Torre bereits vor längerer Zeit beschrieben und abgebildet und als in Kariokinesis begriffene Batrachier-Erythrocyten bezeichnet haben. Da ich aber, so wie A. Mosso (7) bei Selachiern, in gefärbten Osmium-Trockenpräparaten von Salamanderweibchen derartige, sowie Bisquitformen ohne jedes Anzeichen von Kerntheilung fand (Taf. I, Fig. 8—10), kann ich die kariokinetischen Vorgänge nicht als die alleinige Bedingung für die Entstehung derselben ansehen.

Zuweilen beschränkte sich die Formveränderung an einzelnen der Erythrocyten auf eine starke Faltung an dem einen Pol der elliptischen Zelle, wodurch tabaksbeutelähnliche Formen entstanden. Vereinzelt fanden sich ferner spindelförmige Erythrocyten mit 1—2 feinen, langen Pseudopodien ähnelnden Fortsätzen, und an einem derselben habe ich das Einziehen dieser Fortsätze und die Umgestaltung des Zellleibes zu einer unregelmässig contourirten Kugel im hängenden Tropfen binnen zehn Minuten sich vollziehen sehen.

Für die Anschauung, dass die geschilderten Contractionsphänome an den Erythrocyten von Amphibienlarven vitaler Natur sind, spricht noch das Eine, dass sie ausbleiben, wenn man den Blutstropfen Thieren entnimmt, die vor längerer Zeit abstarben.

Ich habe bei vier durch Curare abgetödteten Salamander-Embryonen, die einer Gruppe entnommen waren, an der andere Exemplare, frisch getödtet, die Contraction und Relaxation der Erythrocyten in ausgeprägtester Weise erkennen liessen, den Blutstropfen bis zu 13—16 Stunden nach der Curarisirung hängend in feuchter Delle untersucht und an den Erythrocyten, bei denen unter diesen Umständen der Kern homogen und gleich dem Zellleibe gelbroth gefärbt scharf hervortrat, nichts von den geschilderten Erscheinungen beobachten können. An dem Blutstropfen von zweien dieser Thiere trat wohl nach längerer Zeit die von Ranvier (8, S. 204) geschilderte strahlenförmige Anordnung der Erythrocyten ein, die, so weit ich bisher zu ermitteln vermochte, stets um ein aus zerfallenden Leukocyten bestehendes Centrum erfolgt, in dessen unmittelbarer Umgebung die Erythrocyten ja auch eine wesentliche, von

©Akademie d. Wissenschaften Wien; download unter www.biologiezentrum.at

Ranvier auf Gerinnungsvorgänge bezogene Gestaltveränderung erfahren, aber nichts, was sich mit der von mir geschilderten Contraction und Relaxation vergleichen liesse. Die Erythrocyten bei den beiden anderen Thieren blieben durchwegs stundenlang ganz unverändert.

Kleine, auf den Objectträger gebrachte und mit einem Deckglas bedeckte Tropfen von Amphibienlarvenblut trocknen rasch ein und lassen von den beschriebenen Formveränderungen der Erythrocyten in der Regel nichts erkennen. An grossen, bedeckten, länger flüssig bleibenden Tropfen aber habe ich den Übergang zur Kugel und die Rückkehr zur elliptischen Scheibe bei einer grossen Zahl der Erythrocyten feststellen können.

Bei Winterfröschen konnte ich an den Erythrocyten des in der feuchten Delle hängenden Blutstropfens keinerlei Gestaltveränderungen wahrnehmen.

Bei Frühjahrsfröschen sah ich unter gleichen Bedingungen an einzelnen, bei trächtigen Salamanderweibchen im Herbst an einer erheblicheren Zahl und bei im Juni frisch eingebracht untersuchten Exemplaren von *Triton taeniatus* an den meisten Erythrocyten dieselben Formveränderungen auftreten wie bei den Amphibienlarven. Da ich in den gefärbten Osmium-Trockenpräparaten des Blutes dieser Thiere dünnleibige und grosskernige Jugendformen oder Vorstufen (Erythroblasten) der bei ausgewachsenen Thieren das mikroskopische Bild beherrschenden Erythrocyten mit grossem Zellleib und kleinem Kern fand, und zwar spärlich bei *Rana*, zahlreicher bei *Salamandra* und am reichlichsten bei *Triton*, so liegt der Gedanke nahe, dass Alter und Contractilität der Erythrocyten in einer gewissen Beziehung zu einander stehen, wobei auch zu bemerken ist, dass der *Proteus* bekanntlich als ein gewissermassen auf embryonaler Stufe verharrendes Thier zu betrachten ist. Auch fand ich im Blute dieses Thieres, selbst nach dreimonatlichem Hungern in der Gefangenschaft, sehr zahlreiche Jugendformen von Erythrocyten.

Hervorzuheben ist weiter, dass nach den Osmium-Trockenpräparaten von Amphibienlarven die Contractilität der jugendlichen Erythrocyten während der mitotischen Vorgänge am

grössten zu sein scheint, da ich die in Mitose begriffenen Erythrocyten in denselben in der Regel im contrahirten Zustande, die übrigen aber in normaler Form fixirt fand.

Auch bei Fischen stiess ich auf analoge Contractionserscheinungen an einem Theil der Erythrocyten, wie ich sie am Amphibienblut beobachtet, doch muss ich nochmals betonen, dass ich dieselben hier gerade an Forellenembryonen, die ich in der Erwartung, ähnliche Erscheinungen wie bei den Amphibienlarven zu finden, untersuchte, vollständig vermisste. Selbst an den nicht allzu selten im Blute der Forellenembryonen vorkommenden Erythrocyten mit 1—3 stumpfen kegelförmigen oder 1—2 längeren feinen Fortsätzen fand ich weder intravasal, wo sie unverändert im Blutstrom treibend gesehen werden konnten, noch im hängenden Tropfen, wo ihre Fortsätze auch beim Rollen des betreffenden Körperchens beharrten, irgend eine Gestaltveränderung. Von vornherein oval — in der Hauptmasse — oder kreisrund oder spindelig, behielten sie intravasal, auch wenn die Blutbewegung stockte, und im hängenden Tropfen selbst beim Erwärmen diese Gestalt.

Ich muss aber anderseits auch hervorheben, dass die Erythrocyten der Forellenembryonen nicht blass, grosskernig und schmalleibig wie die Jugendformen der Amphibien-Erythrocyten sind, sondern in Bezug auf Kerngrösse und Dicke, sowie Intensität der Färbung den alten rothen Blutkörperchen gleichen und dass ich auch bei den von mir untersuchten Selachiern (*Scyllium canicula* und *stellare*, *Raja clavata*, *Torpedo marmorata* und *Acanthias vulgar.*) die grösste Zahl der sich contrahirenden Erythrocyten bei einem *Scyllium canicul.* fand, bei welchem die gefärbten Osmium-Trockenpräparate auch eine ungewöhnlich grosse Zahl von kreisförmigen, dünnleibigen und grosskernigen Jugendformen unter den Erythrocyten ergaben.

Die vorstehend mitgetheilten Thatsachen aber sprechen in ihrer Gesammtheit nach meiner Meinung entschieden dafür, dass den embryonalen Erythrocyten einer Reihe poikilothermer Thiere vitale Contractilität zukommt, wenn auch die in dieser Richtung negative Beobachtung an Forellen-Embryonen es vorläufig verbietet, dieser Ansicht eine allgemeinere Fassung zu geben.

©Akademie d. Wissenschaften Wien; download unter www.biologiezentrum.at

Bedenkt man übrigens, dass an diesen embryonalen Erythrocyten, wie jetzt wohl allgemein zugegeben wird, Theilungsvorgänge mit Abschnürung des Zelleibes zu beobachten sind, so wird die eben ausgesprochene Ansicht wohl viel von ihrem zunächst vielleicht überraschenden Charakter verlieren.

Weitere Untersuchungen werden erst ergeben müssen, in wieweit auch an embryonalen Erythrocyten von Warmblütern analoge Erscheinungen auftreten. Doch möchte ich jetzt schon darauf aufmerksam machen, dass M. Schultze bereits im Jahre 1864 in der Niederrheinischen Gesellschaft für Natur- und Heilkunde in Bonn gelegentlich der Demonstration seines heizbaren Objecttisches auf Contractionserscheinungen an den Erythrocyten von Hühner-Embryonen verwiesen hat; denn in einem diesbezüglichen Berichte (9) heisst es (S. 358): »Die rothen Blutkörperchen des Menschen zeigten auf dem warmen Objecttische keine selbständigen Bewegungen, welche auf Contractilität ihrer Masse deuteten. Doch beobachtete der Vortragende solche an rothen Blutkörperchen sehr junger Hühner-Embryonen«.

Es liegen ferner Angaben von Mya vor, dass bei Regeneration intravasal zerstörter Erythrocyten solche von verschiedener Form entstehen (10), und Silbermann berichtet über Poikilocytose der rothen Blutkörperchen neugeborener Kinder (11). Dass bei perniciöser Anämie Poikilocytose der Erythrocyten neben dem Auftreten von kernhaltigen rothen Blutkörperchen zu beobachten ist, denen Ehrlich wegen der Grösse ihres Zellleibes und ihres Kernes embryonalen Typus zuspricht, und Senator nach einer in Nr. 12/13 des Jahrganges 1895 enthaltenen Mittheilung des Centralblattes für allgemeine Pathologie und pathologische Anatomie jüngst in der Berliner medicinischen Gesellschaft in einem Blutpräparat von perniciöser Anämie eigenthümliche röthlich gefärbte Körperchen demonstrirte, die, kleiner als Blutkörperchen, lebhafte amöboide Bewegung zeigten, sei ebenfalls nur angeführt, um darauf zu verweisen, welche Beziehungen zu pathologischen Fragen sich aus der Thatsache ergeben, dass bei embryonalen Erythrocyten Contractionserscheinungen zur Beobachtung gelangen können, bei denen dieselben vorübergehend die mannigfachsten Formen darbieten.

Wenn aber auch Erythrocyten, welche nicht die typischen histologischen Eigenschaften der Vorstufen oder Jugendformen zeigen, Contractionserscheinungen erkennen lassen, so darf wohl angenommen werden, dass auf einer gewissen Altersstufe derselben wohl die ersteren embryonalen Eigenschaften, nicht aber auch schon die letzteren verwischt erscheinen.

III. Formelemente des Blutes der poikilothermen Wirbelthiere.

Ausser den im II. Capitel angeführten poikilothermen Thieren, beziehungsweise Embryonen dienten mir noch *Lacerta agilis*, *Cistudo europ.*, *Tropidonotus natr.*, *Anguilla ang.*, *Esox luc.*, *Cyprinus carp.*, *Carassius aurat.*, *Platessa vulgar.*, *Acipenser stur.* und *Atherina* zur Blutuntersuchung. Diese erfolgte frisch im hängenden Tropfen, an Osmium-Trockenpräparaten und insbesondere intravasal, bei curarisirten Thieren an Stellen, wo der Blutstrom von vornherein oder künstlich so verlangsamt war, dass die einzelnen Elemente des Blutes genau ins Auge gefasst werden konnten. Zu letzterer Beobachtung wurden benützt: Die Kiemen von *Proteus*, das Mesenterium von *Rana*, *Triton* und *Salamandra*, sowie der Schwanz von Larven von *Rana*, *Bufo*, *Pelobates* und *Salamandra* und Schwanz und Rumpf von Forellen-Embryonen.

Im strömenden Blute von Amphibienlarven, sowie von *Proteus* fand ich alle Blutkörperchen, die Scheibenform besassen, röthlichgelb gefärbt. Bei Thieren, welche lang gehungert hatten, war dies nicht deutlich, so lange sie auf der Fläche liegend betrachtet wurden, trat aber sofort hervor, wenn sie beim Strömen dem Beobachter die Kante zukehrten.

Den bekannten Thatsachen über die bei allen untersuchten Thieren im Wesentlichen gleichen Erythrocyten- und Leukocytenformen habe ich nur wenig hinzuzufügen. Betonen muss ich zunächst das schon von Löwit (12, S. 88) bemerkte Vorkommen von spindelförmigen Erythrocyten, die ich vereinzelt in den gefärbten Osmium-Trockenpräparaten des Blutes der meisten untersuchten Thiere fand (Taf. I, Fig. 11—20), ausserdem aber im Blutstrome von Larven von *Rana esculenta*, *Pelobates fuscus*, *Salamandra maculata* und von Forellen-

©Akademie d. Wissenschaften Wien; download unter www.biologiezentrum.at

Embryonen. Zuweilen waren an diesen spindeligen Erythrocyten, selbst im Blutstrom, 1—3 feine Fortsätze zu finden (Taf. I, Fig. 11, 12, 18), analog wie sie an strömenden spindeligen Leukocyten bei durchsichtigen Crustern gewöhnlich zu sehen sind und von mir vereinzelt auch bei Wirbelthieren an Leukocyten im strömenden Blute (bei einer Larve von *Bufo vulgaris*) und in Osmium-Trockenpräparaten (von *Proteus*, Taf. I, Fig. 21) beobachtet wurden.

Bei *Proteus*, wo diese Fortsätze an den Erythrocyten wie bei den Amphibienlarven in der Regel pseudopodienartig fein waren (Taf. I, Fig. 11, 12), liess sich an denselben in gefärbten Osmium-Trockenpräparaten keine Färbung erkennen. An einem birnförmig gestalteten rothen Blutkörperchen fand sich Verzweigung eines solchen feinen Fortsatzes (Taf. I, Fig. 22).

Auch an Schnittpräparaten von Amphibienlarven, und zwar besonders zahlreich bei sehr jungen Larven, so bei einer 10 *mm* langen Larve von *Bombinator igneus* und 13 *mm* langen Larve von *Rana esculenta*, fand ich in den Blutgefässen spindelige Erythrocyten. Die Kerne der spindelförmigen Erythrocyten waren in der Regel verhältnissmässig gross, der Zellleib an gefärbten Osmium-Trockenpräparaten meist nur ganz schwach, unter Umständen wohl auch röthlich gefärbt wie bei den Jugendformen der Erythrocyten.

Hinsichtlich der nicht nur bei den einzelnen Arten der untersuchten poikilothermen Thiere, sondern auch bei den verschiedenen Individuen derselben Art in sehr wechselnden Verhältnissen zu den kugeligen stehenden spindeligen Leukocyten habe ich ferner zu bemerken, dass ich den Zellleib derselben bei *Proteus* deutlich fein und bei *Scyllium* sogar ziemlich grob granulirt fand (Taf. I, Fig. 23 bis 27). Verbiegungen des Zellleibes (Taf. I, Fig. 28) und einzelne stumpfe Fortsätze desselben (Taf. I, Fig. 24) waren an ihnen nicht selten zu finden; amöboide Bewegungen nach Art derjenigen, wie sie bei den kugeligen Leukocyten, und zwar selbst bei den kleinsten, dünnstleibigen derselben zu sehen sind (Taf. I, Fig. 29, 30), konnte ich aber an ihnen nicht beobachten. Der grosse Wechsel in dem Verhältniss zwischen langem und kurzem Durchmesser dieser spindeligen Zellen

und Formenreihen bei *Scyllium*, wie eine auf Taf. I, Fig. 23 bis 27 abgebildet ist, zwingen mich, der Ansicht Löwit's (12, S. 88, 89) beizupflichten, dass diese Spindelzellen in Kugelform übergehen können. Doch muss ich bemerken, dass ich einen solchen Übergang nie direct beobachtet habe. Wohl sah ich oft genug beim Strömen einer farblosen Spindelzelle den Contour derselben aus dem ovalen in den kreisrunden übergehen, doch handelte es sich dabei immer nur um Lageveränderungen, in Folge welcher die Längsaxe der Zelle bald in der Richtung des Blutstromes und bald wieder senkrecht zu derselben zu liegen kam.

Unter den kugeligen Leukocyten fand ich gewöhnlich die kleineren weitaus überwiegen, doch kamen bei Salamander-Embryonen auch kugelige Leukocyten vor, die so gross waren, dass sie die Capillaren nur mühsam passirten. Die Zellen mit fein granulirtem Leibe waren unter denselben stets erheblich in der Mehrzahl, doch fand ich bei allen untersuchten Thieren, insbesondere auch bei allen Amphibienlarven, immer eine Anzahl gröber granulirter, bei Färbung sich als eosinophil erweisender Leukocyten. Diese gröberen Granula zeigten bei *Bufo vulgaris* und *Proteus* auch intravasal deutlich gelbliche Färbung, waren bei den untersuchten Selachiern, bei denen auch die Erythrocyten im Vergleiche zu anderen Fischen sehr gross sind, überhaupt auffallend gross (Taf. I, Fig. 32—35), insbesondere aber bei *Raja* verhältnissmässig kolossal (Fig. 33 bis 35). Auch diese »Körnerkugeln« zeigten amöboide Bewegung. Bei *Torpedo marmorata* kamen neben den eosinophil granulirten Leukocyten auch solche vor, welche stäbchenartige, in der Triacidlösung sich intensiv kupferroth färbende Gebilde enthielten (Taf. I, Fig. 36), ein Befund, der nach den Angaben von Sacharoff an den polynucleären Leukocyten von Vögeln sehr gewöhnlich ist (13).

Um die im Blute von poikilothermen Thieren beobachteten Formelemente vollständig zu beschreiben, habe ich noch des im Blutstrome von Amphibienlarven, namentlich von *Salamandra*, und in den Mesenterialgefässen von *Rana* ermittelten Vorkommens sehr kleiner, homogener, farbloser oder gelblich schimmernder Kügelchen von viel kleinerem Durchmesser als

©Akademie d. Wissenschaften Wien; download unter www.biologiezentrum.at

jenem der kleinsten Leukocytenform zu gedenken. In gefärbten Osmium-Trockenpräparaten von Salamanderlarven waren ferner nicht selten an Grösse den übrigen nur wenig nachstehende kernlose Erythrocyten zu finden, die nach dem Bericht über die Fortschritte der Anatomie und Physiologie im Jahre 1865 Donders und Moleschott schon vor mehreren Decennien im Froschblut beobachtet haben. Es muss dahingestellt bleiben, ob dieselben etwa durch Abschnürung kernloser Theile von kernhaltigen Erythrocyten entstanden sind, wie dies nach Fig. 8 und 9 auf Taf. I möglich erscheint, oder durch zum vollständigen Schwund des Kernes führende Kerndegeneration, für welchen Vorgang ich in meinen Präparaten mancherlei Anhaltspunkte fand, so unter Anderem ganz schwach und nur partiell gefärbte Kerne (Taf. I, Fig. 37).

Schliesslich habe ich noch zu erwähnen, dass die in den Erythrocyten von Kaulquappen vorkommenden, von Ranvier (8, S. 280) als Dotterkörnchen erklärten, lebhafte Molecularbewegung zeigenden dunklen Körnchen an Osmiumpräparaten nicht sichtbar waren, dass dagegen die von A. Mosso in den rothen Blutkörperchen eines erwachsenen *Mustelus* gesehenen durchscheinenden Fleckchen (7, S. 434), die ich in den Erythrocyten aller untersuchten Selachier, am zahlreichsten und grössten aber bei *Torpedo marmorata* fand, an gefärbten Osmium-Trockenpräparaten sich ungefärbt vom orangegelben Zellleibe scharf abhoben (Taf. I, Fig. 38).

IV. Kernstructur und Kerntheilung.

An den Erythrocyten, wie an den Leukocyten war bei den gefärbten Osmium-Trockenpräparaten eine feine Körnelung des bei den ersteren zumeist ovalen, bei den letzteren, abgesehen von den Spindelzellen, zumeist kreisrunden, bei beiden zuweilen excentrisch stehenden (Taf. I, Fig. 39—45), ruhenden Kernes zu finden, mit theils wolkiger, theils streifiger Anordnung dieser Körnchen (Taf. I, Fig. 46—49, Taf. II, Fig. 1—10 und 19, 20), ähnlich wie dies jüngst Metzner von den Kernen des mit 4.6procentiger Osmiumsäure fixirten Salamanderhodens beschrieben hat (14); erstere Anordnung war hauptsächlich

an den grossen Kernen der jüngeren Erythrocyten und der kugeligen Leukocyten zu finden, letztere an den spindeligen Leukocyten, bei denen meist in Längsreihen angeordnete Körnchenzüge das Bild beherrschen, manchmal aber auch eine mehr wolkige Gruppirung der Körnchen zu sehen war. An den kleineren Kernen der älteren Erythrocyten erschien das Chromatin in gröberen Klumpen vertheilt (Taf. II, Fig. 15—18), an denen aber zuweilen noch die Zusammensetzung aus Körnchen bis zu einem gewissen Grad erkennbar war (Taf. II, Fig. 15). An den Leukocyten fand sich öfter auch diffuse Kernfärbung.

In den Schnittpräparaten bildete die klumpige Vertheilung des Chromatins in den Erythrocyten- und Leukocytenkernen, und zwar selbst bei Fixation sehr kleiner Amphibienlarven in zweiprocentiger Osmiumsäure die Regel, welch' letzteres wohl damit zusammenhängen dürfte, dass hier die Osmiumsäure auf die Blutkörper nicht unmittelbar eingewirkt hat. In den Leukocytenkernen fanden sich dabei gewöhnlich wesentlich gröbere Chromatinklumpen als in den Erythrocytenkernen. Irgend eine wesentliche Verschiedenheit der Kernstructur vermochte ich aber bei den von mir verwendeten Untersuchungsmethoden zwischen Leukocyten und Erythrocyten nicht festzustellen.

Bei amitotischer Kerntheilung (Taf. II, Fig. 21—33, Taf. III, Fig. 1—16, 24—36), die ich bei Leukocyten und Erythrocyten verhältnissmässig häufig fand, war eine Veränderung in der Anordnung des Chromatins nicht zu sehen und in der Regel auch keine Zunahme des Chromatingehaltes. Die relativ dicken Fadenbildungen im mitotischen Kerne waren bei den meisten der untersuchten Objecte glattrandig und liessen keine Granulirung erkennen; nur bei einzelnen Amphibienlarven, so bei Larven von *Pelobates fuscus*, fand ich die Ränder der Fäden ganz leicht gezackt (Taf. III, Fig. 41, 42), wie dies Hansemann jüngst von den Erythrocyten von Salamanderlarven abgebildet hat (15, Fig. 14, 15).

Der Zellleib der in Mitose begriffenen Erythrocyten war wie der der jugendlichen Erythrocyten gewöhnlich nicht gelb, sondern roth gefärbt, hob sich aber von den sonst nur ganz schwach gefärbten Jugendformen mit ruhendem Kern in der Regel durch intensive Färbung ab (Taf. III, Fig. 37—44), was

©Akademie d. Wissenschaften Wien; download unter www.biologiezentrum.at

zum Theile wohl auf die durch Contraction bedingte Zunahme seines Dickendurchmessers zu beziehen ist. Nicht selten füllten die chromatischen Fäden den Zellleib, wie dies Bizzozero für die Erythrocyten von *Triton*-Larven (6, S. 15) und Hansemann (l. c.) für die Erythrocyten der Salamanderlarven bereits angegeben hat, fast vollständig aus, und zwar selbst bei Leukocyten, an denen Mitose im Ganzen weit seltener als bei Erythrocyten zu finden war, jedoch auch bei solchen mit gröber granulirtem Zellleibe (Taf. III, Fig. 45, 46). Neben den bei frisch eingefangenen oder gut gefütterten Thieren gewöhnlich sich findenden mitotischen Erythrocyten fanden sich in der Regel, sowie bei länger hungernden Thieren, eine Anzahl von in amitotischer Kern- und nach der Einschnürung des Zellleibes zu schliessen wohl auch Zelltheilung (Taf. II, Fig. 21—33; Taf. III, Fig. 1—16) begriffenen rothen Blutkörperchen. In den Fällen, wo, nach der Form des Zellleibes zu schliessen, neben der Kerntheilung Zelltheilung ablief, waren, wie in vielen anderen Fällen, die aus der Theilung hervorgegangenen Kerne ziemlich gleich gross und rund (Taf. II, Fig. 32, 33; Taf. III, Fig. 1, 7, 8, 11, 15). Sehr häufig aber war in Erythrocyten mit zwei runden Kernen der eine Kern, und zwar in sehr wechselndem Verhältniss, kleiner (Taf. II, Fig. 27; Taf. III, Fig. 2—5, 12). Daneben fanden sich aber oft auch Erythrocyten mit zwei Kernen, die sich wohl bei entsprechender Zusammenfügung zu einer der gewöhnlichen runden Kernformen ergänzten, aber jeder für sich an einer Stelle geradlinig abgegrenzt waren (Taf. II, Fig. 24, 28 und Taf. III, Fig. 6, 16). Bilderreihen, wie sie auf Taf. II in Fig. 21—24 und Fig. 29—33 wiedergegeben erscheinen, machen es wahrscheinlich, dass man es in beiden Fällen mit verschiedenen Typen der amitotischen Kerntheilung zu thun hat, deren einer der altbekannten Form der directen Kerntheilung, der zweite aber der directen Fragmentirung (Arnold) zugehört. H. Rabl hat jüngst Kerntheilungsvorgänge, bei denen sich eine zur Abschnürung einzelner Kernpartikelchen führende unregelmässige, tiefe Lappenbildung am Kerne findet, wie sie, gewissermassen nur angedeutet, an Fig. 25 auf Taf. II, weit ausgeprägter an Fig. 26 auf derselben Tafel und Fig. 7 und 10 auf Taf. III, insbesondere

aber an Fig. 17—22 auf Taf. III zu sehen ist, als Sprossenbildung bezeichnet (16, 420).

Für Erscheinungen, wie sie auf Taf. III, Fig. 19—22 wiedergegeben sind, halte ich diese Bezeichnung zutreffend. Vorgänge, wie sie in den Figuren 21—24 auf Taf. II zu Tage treten, bei denen nicht so sehr eine Abschnürung, als eine Spaltung sichtbar ist, dürften wohl zweckmässiger als Fragmentirung zu bezeichnen und der Ausdruck Sprossenbildung auf örtliche Kernwucherungen und die Bezeichnung directe Kerntheilung auf die Abschnürung des Kernes in zwei annähernd gleich grosse runde Hälften zu beschränken sein. Ob aus der Sprossenbildung aber Nebenkerne hervorgehen können, welche wie bei der directen Theilung und der Fragmentirung die Grösse eines Hauptkernes haben, wie H. Rabl anzunehmen geneigt ist, sowie die Bedeutung der Sprossenbildung und Fragmentirung für das Leben der Erythrocyten muss ich als offene Fragen betrachten. H. Rabl glaubt, die Sprossenbildung, welche sich im Wesentlichen mit den als Kernknospung beschriebenen degenerativen Vorgängen deckt, als einen pathologischen Vorgang auffassen zu müssen. Ich kann diese Annahme nicht bestreiten, obgleich ich die Sprossenbildung in den Erythrocyten verschiedener poikilothermer Thiere und insbesondere bei mehreren Exemplaren von *Proteus* sehr ausgebildet fand, möchte aber doch betonen, dass ich diesen Vorgang, sowie die Fragmentirung und directe Kerntheilung im Blute mehrerer Thiere neben mitotischer Erythrocytentheilung beobachtete und keine Verschiedenheit der Structur an den in Sprossenbildung begriffenen Kernen aufzufinden vermochte.

Bei Leukocyten vermochte ich keine Zeichen von Kernsprossung zu finden. Bilder, die für directe Kerntheilung (Taf. III, Fig. 24—28), sowie für Kernfragmentirung (Taf. III, Fig. 31—34) sprechen, ergaben sich jedoch bei kugeligen Leukocyten ziemlich häufig. Bei spindeligen Leukocyten stiess ich nur auf Zeichen directer Theilung (Taf. III, Fig. 35, 36), und auch dies nur äusserst selten. Eine besondere Anordnung der Chromosomen hiebei, welche veranlassen könnte, mit Acquisto eine eigene Form mitotischer Theilung für die spindeligen Leukocyten aufzustellen (17), vermochte ich nicht zu beobachten.

©Akademie d. Wissenschaften Wien; download unter www.biologiezentrum.at

Schlussbemerkungen.

Ein Vergleich zwischen den Erythrocyten der wirbellosen und der poikilothermen Wirbelthiere ergibt, dass uns nur in den grosskernigen Jugendformen der letzteren, deren relativ dünner Zellleib in den mit der Ehrlich'schen Triacidlösung gefärbten Osmium-Trockenpräparaten in der Regel nicht orangegelb, sondern röthlich gefärbt erscheint, ein den wirbellosen Thieren fehlendes Element des Blutes entgegentritt, das mir auf eine Verschiedenheit in der Bildung der Erythrocyten bei beiden Thiergruppen hinzuweisen scheint. Auch der grössere Chromatinreichthum und die möglicherweise hiemit zusammenhängende körnige Structur der Kerne der Erythrocyten der poikilothermen Wirbelthiere unterscheidet diese von jenen der wirbellosen Thiere. Bei letzteren fand ich, soweit sie farbige Blutkörper besitzen, durchwegs an einem grossen, oft weitaus überwiegenden Theil der Erythrocyten Contractionserscheinungen, bei ersteren nur im Blute von Embryonen und des gewissermassen auf embryonaler Stufe verharrenden *Proteus*, sowie an einem Theil der Erythrocyten jener erwachsenen Thiere, die zahlreichere Jugendformen in ihrem Blut enthielten. Die bei der Contraction von Erythrocyten zu beobachtenden Bewegungserscheinungen am hämoglobinhaltigen Theil des Zellleibes und die hiebei zu Tage tretende Sonderung dieses von dem farblosen Theil des Zellleibes lassen die Scheidung der Zellsubstanz der Erythrocyten in ein »Ökoid und Zooid«, nach Brücke's Vorgang, als gerechtfertigt erscheinen.

In Molecularbewegung begriffene Körnchen, wie sie in den Erythrocyten der Lamellibranchiaten zu finden sind, stiessen mir nur in den rothen Blutkörperchen der Kaulquappen auf. Während ich bei den Erythrocyten der wirbellosen Thiere lediglich amitotische Theilung finden konnte, zeigten dieselben bei den poikilothermen Wirbelthieren, insoweit es sich nicht um nachweislich längere Zeit hungernde Exemplare handelte, mitotische Theilung, doch war neben dieser auch nach dem altbekannten Typus ablaufende directe Kerntheilung, sowie Kernfragmentation und Bildung von Nebenkernen durch Sprossung zu beobachten.

Während sich Anhaltspunkte dafür finden liessen, dass die directe Kerntheilung auch bei poikilothermen Wirbelthieren zur Neubildung von Erythrocyten führt, so dass diese also auf mitotische, wie amitotische Weise sich vermehren können, wie dies jüngst Timofejewsky für die Erythrocyten septicämischer Säugethiere angegeben hat (18, S. 117), vermochte ich keinen Fingerzeig für die biologische Bedeutung der Kernfragmentirung und -Sprossenbildung zu erlangen.

Auch unter den Leukocyten der poikilothermen Wirbelthiere findet sich im Vergleiche mit den Wirbelthieren ein neues Element: die farblose Spindelzelle, die bei einzelnen dieser Thiere eine ausgeprägte Granulirung des Zellleibes erkennen lässt. Wenn auch zugegeben werden muss, dass ein Übergang dieser spindeligen in kugelige Leukocyten erfolgen kann, so ist dies doch anscheinend ein so seltenes Vorkommniss, dass man die spindeligen Leukocyten doch wohl als ein eigenes Element des Blutes und nicht bloss als eine zeitweilige Erscheinungsform der kugeligen Leukocyten anzusehen hat, wofür auch der allerdings nicht geradezu beweiskräftige Umstand spricht, dass die Chromosomen in den Kernen dieser Spindelzellen gewöhnlich eine andere Anordnung erkennen lassen als in den Kernen der kugeligen Leukocyten.

Auch bei den Leukocyten der poikilothermen Thiere kommt Mitose und directe Theilung des Kernes neben einander vor, doch scheint erstere nach meinen diesbezüglichen Erfahrungen selbst bei frisch gefangenen Thieren und gut gefütterten Larven weit seltener einzutreten als die directe Theilung, auf die wohl auch die Entstehung so vielkerniger Leukocyten zurückzuführen sein dürfte, wie sie mir bei *Proteus* aufstiessen (Taf. III, Fig. 29).

Sprossenbildung habe ich an den Kernen der Leukocyten poikilothermer Thiere nicht aufzufinden vermocht, wohl aber Zeichen von directer Fragmentirung, der insbesondere auch die Ringkerne anheimzufallen scheinen.

Da Erscheinungen, wie sie in Fig. 27 auf Taf. III wiedergegeben sind, bekanntlich bei Wanderzellen beobachet wurden, ohne dass Zelltheilung nachfolgte, ist Sicherheit hinsichtlich der Vermehrung der Leukocyten bei den poikilothermen Wirbel-

©Akademie d. Wissenschaften Wien; download unter www.biologiezentrum.at

thieren durch directe Theilung nicht zu gewinnen. Immerhin scheint mir aber der Umstand hiefür zu sprechen, dass sich die mitotische Theilung hier so selten, ja bei den spindeligen Leukocyten, die ebenfalls amitotische Theilung zeigen, überhaupt nicht findet.

Eosinophile Zellen finden sich wie bei wirbellosen Thieren so auch im Blute aller poikilothermen Wirbelthiere, auch der knochenmarklosen. Dieser jüngst mit Bezug auf den Befund an *Raja denticulata* von Siawcillo hervorgehobene, schon aus meiner Mittheilung über die Blutkörperchen bei wirbellosen Thieren hervorgehende Umstand, spricht allerdings nicht zu Gunsten der Anschauung, dass die eosinophilen Leukocyten zum Knochenmark in genetischer Beziehung stehen. Immerhin wird noch zu ermitteln bleiben, ob nicht bei den homöothermen Wirbelthieren Umstände vorhanden sind, die dafür sprechen, dass wenigstens hier und also auch beim Menschen solche genetische Beziehungen vorhanden sind. Neue, einigermassen sichere Grundlagen zu Schlussfolgerungen hinsichlich der Bildung der farblosen und rothen Blutkörperchen, sowie deren etwaigen genetischen Wechselbeziehungen vermochte ich bei meinen Untersuchungen an poikilothermen Wirbelthieren nicht zu gewinnen. Nur das möchte ich in dieser Richtung betonen, dass auch ich bei ganz jungen Embryonen die Leukocyten entweder ganz vermisste oder nur äusserst spärlich fand, und dass das Vorkommen von Erythrocyten, welche in der Gestalt des Zellleibes und des Kernes den spindeligen Leukocyten so ähneln, wie dies aus Fig. 13—18 auf Taf. I ersichtlich ist, den Gedanken an genetische Beziehungen zwischen diesen beiden Zellarten wenigstens nicht geradezu von der Hand weisen lässt.

©Akademie d. Wissenschaften Wien; download unter www.biologiezentrum.at

Verzeichniss der angeführten Literatur.

(1) Ph. Knoll, Über die Blutkörperchen bei wirbellosen Thieren. Diese Sitzungsberichte, Bd. CII, III. Abth., 1893.
(2) G. Mann, Über die Behandlung der Nervenzellen für experimentell-histologische Untersuchungen. Zeitschr. für wissensch. Mikroskopie, Bd. XI, 1894.
(3) S. Engel, Zur Entstehung der körperlichen Elemente des Blutes. Archiv für mikr. Anatomie, Bd. XLII, 1893, S. 217.
(4) E. Brücke, Über den Bau der rothen Blutkörperchen. Diese Sitzungsberichte, Bd. LVI, II. Abth., 1867.
(5) E. Hering, Zur Lehre vom Leben der Blutzellen. Ebenda, S. 691.
(6) Bizzozero und Torre, Über die Entstehung der rothen Blutkörperchen bei den verschiedenen Wirbelthierclassen. Virchow's Archiv, 1884, Bd. 95, S. 1.
(7) A. Mosso, Studi sul sangue. Rendiconti della r. academia dei Lincei. Classe di Scienza fis. matem. e natur. Vol. IV, fasc. 8, 9 e 12, 1 Sem., 1888.
(8) L. Ranvier, Technisches Lehrbuch der Histologie. Übersetzt von Nicati und Wyss. Leipzig, 1888.
(9) Berliner medicinische Wochenschrift, Bd. I, 1864, S. 357
(10) G. Mya, Sulla rigenerazione sanguigna nell'anemia di distruzione globulare. Lo Sperimentale. 1892, No. 10.
(11) Silbermann, Blutbefunde bei Neugebornen. Tageblatt der 59. Versammlung deutscher Naturforscher und Ärzte zu Berlin. 1886, S. 281.
(12) M. Löwit, Über Neubildung und Zerfall weisser Blutkörperchen. Diese Sitzungsberichte, Bd. XCII, III. Abth., 1885.

©Akademie d. Wissenschaften Wien; download unter www.biologiezentrum.at

(13) N. Sacharoff, Über die Entstehung der eosinophilen Granulationen des Blutes. Archiv für mikroskopische Anatomie. XLV. Bd., S. 370.
(14) R. Metzner, Beiträge zur Granulalehre. I. Kern und Kerntheilung. Du Bois-Reymond's Archiv, 1894, S. 309 ff.
(15) D. Hansemann, Über die Specifität der Zelltheilung. Archiv für mikroskop. Anatomie, Bd. XLIII, 1894, S. 244 ff.
(16) H. Rabl, Über das Vorkommen von Nebenkernen in den Gewebezellen der Salamanderlarven, ein Beitrag zur Lehre von der Amitose. Ebenda, Bd. XLV, 1895, S. 412 ff.
(17) V. Acquisto, Über die Technik der Blutuntersuchung und die Histogenese des Blutes. Untersuchungen zur Naturlehre des Menschen und der Thiere. Bd. XV, 1894, S. 241 ff.
(18) J. Timofejewsky, Zur Frage über die Regeneration der rothen Blutkörperchen. Centralblatt für allgem. Pathologie und pathologische Anatomie. Bd. VI, 1895, S. 108 ff.

Erklärung der Abbildungen.

Sämmtliche Figuren auf Taf. I—III stammen von in dem Ehrlich-Biondi'schen Dreifarbengemisch gefärbten Osmium-Trockenpräparaten des Blutes poikilothermer Thiere her. Die Präparate lagen in Wasser und Glycerin zu gleichen Theilen. Die neben dem Namen des Thieres, dem das Blut entnommen worden, stehenden Ziffern und Buchstaben zeigen die mittelst Zeiss'scher Oculare und Objective gewonnenen Vergrösserungen an, und zwar die erste Ziffer immer das Ocular; die Objectivziffer 2 bedeutet dabei Apochromat, 2·0 *mm*, Apert 1·40, und die davor stehende Ziffer Compensationsocular.

Tafel I.

Fig. 1—7. *Proteus ang.* 2, F.
8—10. *Salamandra mac.* 12, 8.
11—13. *Proteus ang.* 2, F.
14. *Salamandra mac.* 4, 2.
15. *Rana escul.* 4, 2.
16—20. *Scyllium* 4, 2.
21. *Proteus ang.* 4, 2.
22. 2, F.

Fig. 23—27. *Scyllium can.* 4, 2.
28, 30. *Raja clav.* 4, 2.
29, 31. *Proteus ang.* 2, F.
32. *Scyllium can.* 4, 2.
33—35. *Raja clav.* 4, 2.
36. *Torpedo marm.* 2, F.
37. *Proteus ang.* 2, F.
38. *Torpedo marm.* 4, 2.
39. *Proteus ang.* 4, 2.
40, 41. *Scyllium can.* 4, 2.
42. *Bombinator ign.* 4, 2.
43. Embryo von *Triton taen.* 4, 2.
44. *Salamandra mac.* 4, 2.
45. Embryo von *Pelobates fusc.* 4, 2.
46—49. Embryo von *Salamandra mac.* 4, 2.

Tafel II.

Fig. 1, 2. Embryo von *Salamandra mac.* 4, 2.
» 3, 4. *Salamandra mac.* 4, 2.
5. *Triton taen.* 4, 2.
6. *Scyllium can.* 4, 2.
7. Embryo von *Triton taen.* 4, 2.
8, 9. *Rana escul.* 4, 2.
10. Embryo von *Triton taen.* 4, 2.
11, 12. *Scyllium can.* 4, 2.
13—15. *Proteus ang.* 4, 2.
16—18. » 2, F.
19, 20. 4, 2.
21—24. Embryo von *Salamandra mac.* 4, 2.
25. Embryo von *Pelobates fusc.* 4, 2.
26. Embryo von *Bufo vulg.* 4, 2.
27. Embryo von *Salamandra mac.* 4, 2.
28. *Bombinator ign.* 4, 2.
29—31. *Rana escul.* 4, 2.
32, 33. Embryo von *Salamandra mac.* 4, 2.

Tafel III.

Fig. 1—6. Embryo von *Salamandra mac.* 4, 2.
7—12. *Scyllium can.* 4, 2.
13—23. *Proteus ang.* 4, 2.
24—26. *Salamandra mac.* 4, 2.
27. Embryo von *Triton taen.* 4, 2.
28. *Scyllium can.* 4, 2.
29. *Prot. ang.* 4, 2.

Fig. 30, 31. *Salamandra mac.* 4, 2.
32, 33. Embryo von *Triton taen.* 4, 2.
34. *Bombinator ign.* 4, 2.
35—38. *Proteus ang.* 2, F.
39, 40. » 4, 2.
41, 42. Embryo von *Pelobates fusc.* 4, 2.
43—46. *Scyllium can.* 4. 2.

©Akademie d. Wissenschaften Wien; download unter www.biologiezentrum.at

Ph. Knoll: Blutkörperchen.

Taf. I.

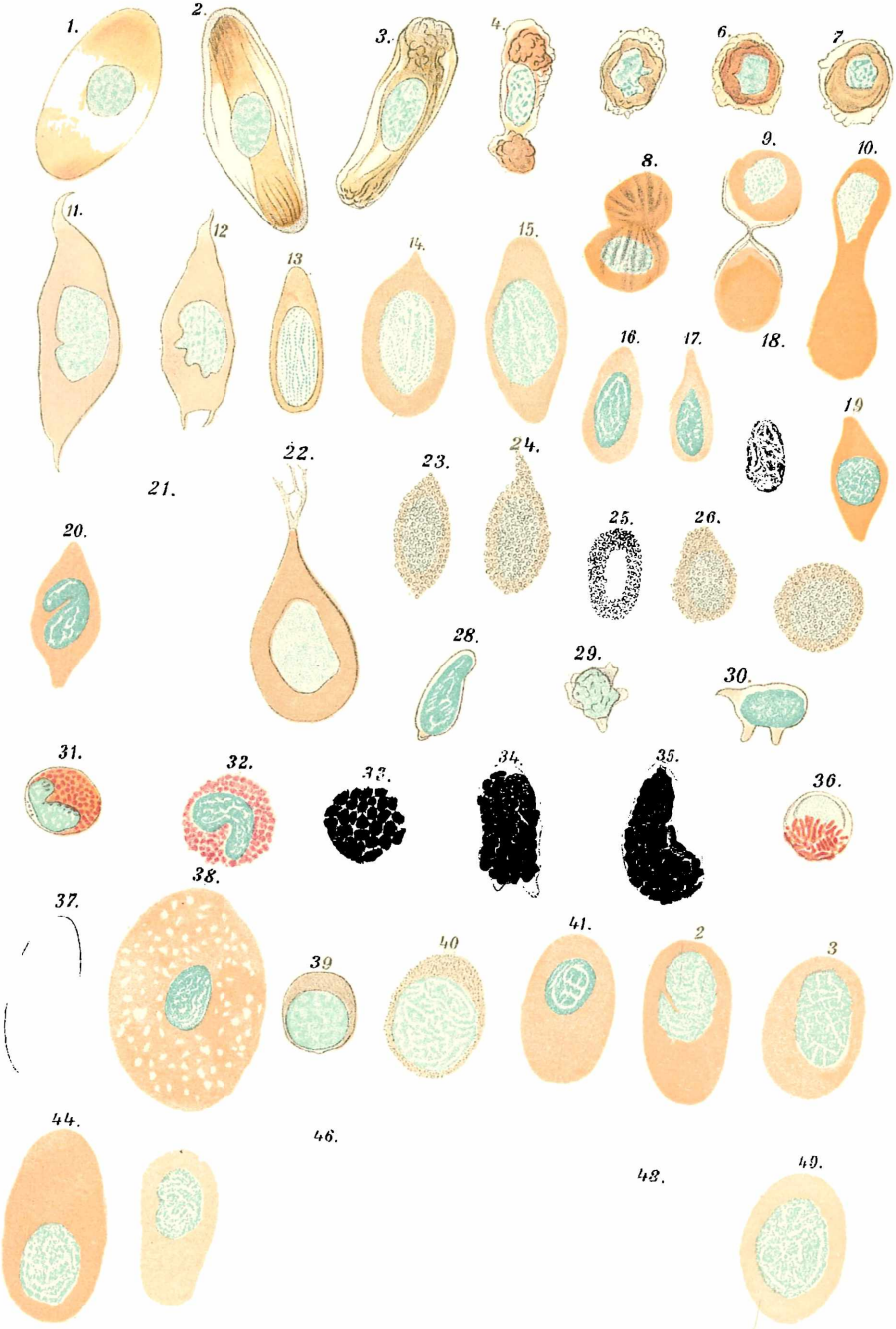

Autor del.

Lith. Anst. v. Th. Bannwarth, Wien

©Akademie d. Wissenschaften Wien; download unter www.biologiezentrum.at

 ...ssenschaften Wien; download unter www.biologiezentrum.at

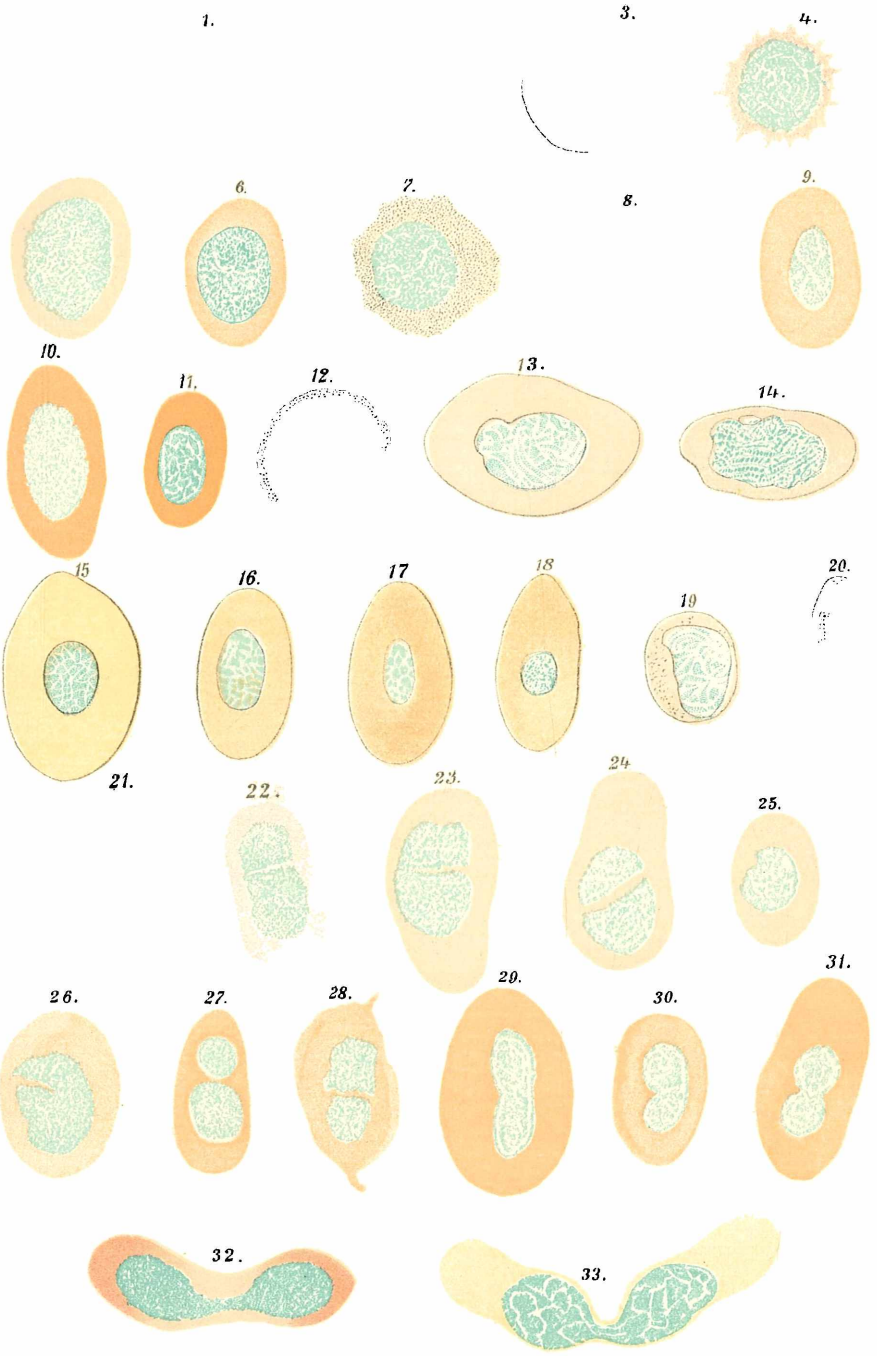

Autor del. Lith. Anst. v. Th. Bannwarth, Wien.

©Akademie d. Wissenschaften Wien; download unter www.biologiezentrum.at

©Akademie d. Wissenschaften Wien; download unter www.biologiezentrum.at

Ph. Knoll : Blutkörperchen.

Taf. III.

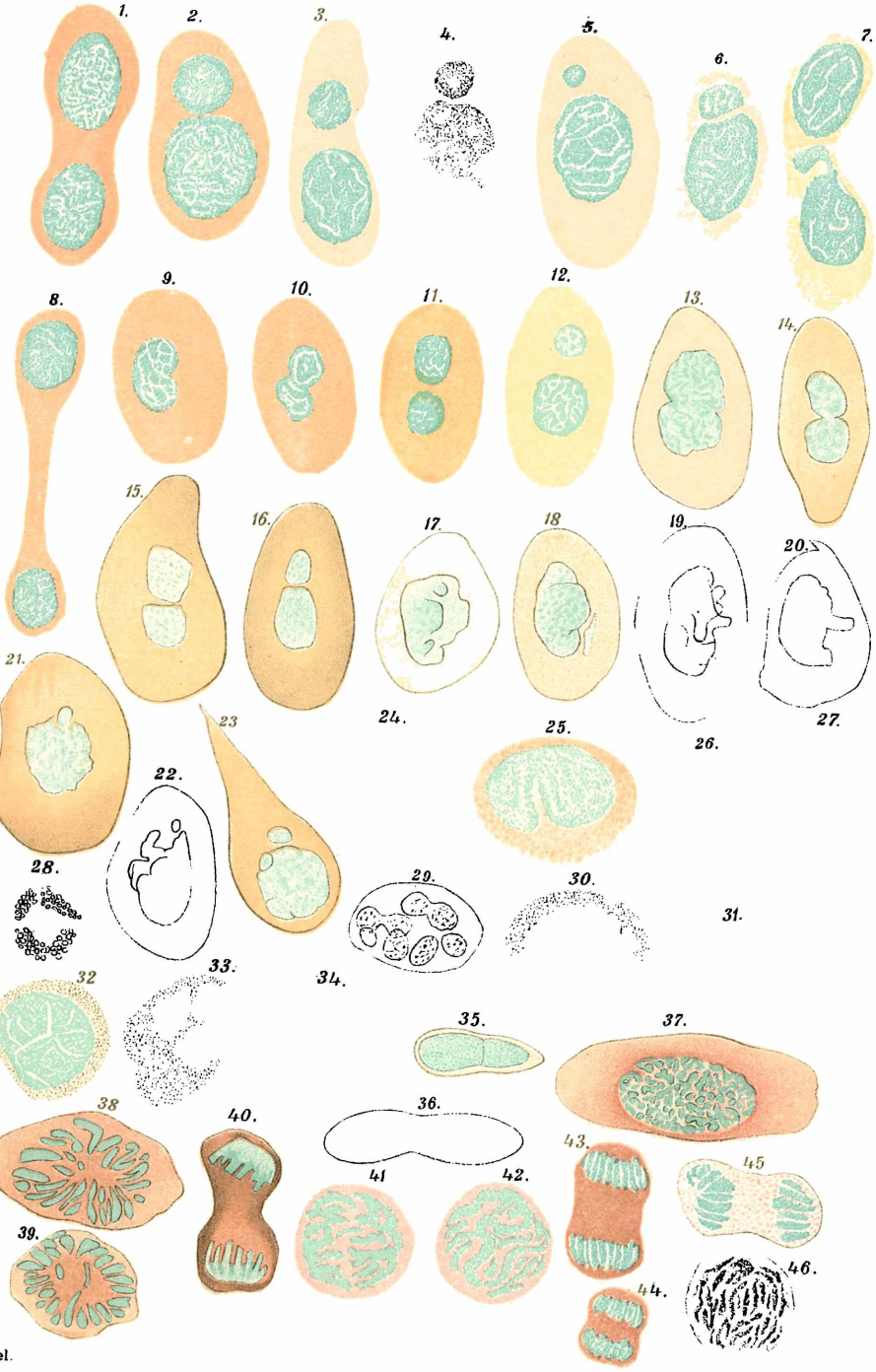

Autor del.

Lith. Anst. v. Th. Bannwarth, Wien.